

Lesión completa del tercer par craneal: A propósito de un caso.

Complete injury of the third cranial nerve: A case report.

Pedro Ortiz-Zolozábal^{*}, Lizette Tamez-Hernández^{**}, Loraine Guadalupe Flota-Góngora^{**},
Jorge Antonio Cámara-Andrade^{*}

RESUMEN

Introducción: la lesión completa del tercer par craneal es una enfermedad poco frecuente, por lo que existe limitada información sobre su prevalencia y evolución.

Caso clínico: mujer de 44 años de edad, con dolor retro-orbitario intenso en el hemicráneo derecha, acompañado de fotofobia, ptosis palpebral del ojo derecho con pupila midriática no reactiva.

Discusión: a pesar de que la clínica es orientativa, en esta patología es necesario realizar estudios de imagen para determinar la causa de la lesión y establecer un tratamiento, cuando la clínica nos indica una lesión completa del nervio oculomotor lo primero a descartar son los aneurismas. El estudio más preciso para este diagnóstico es una panangiografía, sin embargo se recomienda como primera opción la angiotomografía por ser menos invasiva, más rápida, y presentar menos complicaciones.

Palabras clave: lesión completa del tercer par craneal, oftalmoplejía, aneurisma, panangiografía.

ABSTRACT

Introduction: the complete injury of the third cranial nerve is a rare disease; therefore, there is limited information about its prevalence and evolution. The aim of this work is to present a comparison between of the review current information available and that of the clinical case of a patient treated.

Clinical case: a forty-four years old female patient with intense retro orbital pain on right hemicranium, accompanied by photophobia, ptosis of the right eye and nonreactive mydriatic pupil.

Discussion: in spite of the fact that the clinic orientates to the diagnosis, a radiological study is necessary to determinate the causes of the injury and then establish a treatment. When the clinical evidence indicates a complete nerve injury, the first thing to rule out is an aneurysm. The most specific diagnostic study is a panangiography, however the clinical practice guidelines recommend a CT scan angiography as the first option because it is less invasive, quicker, and with minimum complication rates.

Keywords: complete lesion of the third cranial nerve, ophthalmoplegia, aneurysm, panangiography.

* Instituto Mexicano del Seguro Social. Delegación Quintana Roo. México.

** Estudiante de Medicina. División de Ciencias de la Salud. Universidad de Quintana Roo. México.

Correspondencia: Lizette Tamez-Hernández.

Correo electrónico: lizette-tamezi@hotmail.com

RECIBIDO: 9 de marzo de 2015.

ACEPTADO: 13 de abril de 2015.

INTRODUCCIÓN

La lesión completa del tercer par craneal es una enfermedad poco frecuente, existe limitada información sobre su fisiopatología, pronóstico y sobre los mejores métodos para su abordaje. Incluso, no se dispone de datos concretos sobre su incidencia y prevalencia. De igual manera, su etiología puede ser muy variada: desde un trastorno metabólico como lo es la oftalmoplejía diabética, por anomalías de la vasculatura cerebral -como es el caso de los aneurismas-, por procesos inflamatorios del seno cavernoso o ser secundaria a lesiones ocupativas, como es el caso de los tumores, entre otras etiologías. Esta variedad de probables causas establece uno de los principales retos en el diagnóstico y tratamiento de esta enfermedad.⁽¹⁾

El nervio motor ocular común tiene su origen real en la sustancia gris que rodea al acueducto del mesencéfalo a nivel del tubérculo cuadrigémino anterior, y su origen aparente en el borde interno del pedúnculo cerebral por donde emerge, pasa entre las arterias cerebelosa superior y cerebral posterior, cruza el tentorio y entra al seno cavernoso, donde tiene contacto con las clinoides posteriores; atraviesa el seno cavernoso en relación con el cuarto y sexto nervio craneal y la rama oftálmica del quinto par. Posteriormente, hace contacto con la carótida y se incorpora en la órbita a través de la hendidura esfenoidal. Posee dos núcleos: el núcleo principal del nervio oculomotor y el núcleo accesorio parasimpático o de Edinger Westphal.⁽¹⁾

El núcleo principal recibe fibras corticonucleares de ambos hemisferios, fibras tectobulbares del colículo superior y fibras del fascículo longitudinal medial, a través del cual se conecta con los pares IV, VI y VIII.⁽²⁾

Para orientar el diagnóstico, es importante recordar que las fibras parasimpáticas discurren superficialmente en la porción superior del nervio, al adentrarse al espacio subaracnoideo y en posición inferior en el paso por el seno cavernoso y la órbita. Por sus relaciones anatómicas, este nervio es altamente susceptible a los aneurismas de la arteria comunicante posterior, arteria basilar y sus uniones, a hernias uncales y a cualquier proceso patológico del seno cavernoso.⁽³⁾

La presentación clínica de una lesión completa del tercer par craneal se manifiesta con ptosis palpebral e incapacidad para mirar hacia arriba y adentro. Esto, es debido a que este nervio inerva en su porción somática: al músculo elevador del párpado, al oblicuo inferior, al recto interno, recto superior e inferior y en su porción parasimpática visceral al músculo ciliar y al esfínter de la pupila. Es por esto, que cuando se observa iridoplejía, es indicativo de lesión generalmente compresiva, ya que esto ocurre cuando se afectan las fibras parasimpáticas que son superficiales.⁽⁴⁾ Las variaciones en la presentación clínica son útiles en el diagnóstico presuntivo, ya que, por ejemplo, en una oftalmoplejía diabética, rara vez se afectan las fibras parasimpáticas superficiales, por lo que no se encuentra iridoplejía.⁽⁵⁾

También puede pensarse en un adenoma hipofisario que cause compresión del nervio; sin embargo, generalmente presentan síntomas endocrinos;⁽⁶⁾ o bien pensar en una apoplejía pituitaria cuyos signos y síntomas más comunes son la aparición de cefalea intensa, síntomas de irritación meníngea -tales como dolor de cuello y rigidez de la nuca-, fotofobia y cambios agudos en el campo visual, así como

otros síntomas menos frecuentes como diplopía u oftalmoplejía. En el caso de la apoplejía pituitaria, un dato clave es la evolución de las manifestaciones clínicas de la parálisis del III nervio craneal, que se caracterizan por aparición lenta. En caso de tener una aparición súbita deberá pensarse en una lesión compresiva a expensas de la vasa nervorum.⁽⁷⁾

Es frecuente que se piense en un síndrome de Tolosa-Hunt, el cual se debe a un proceso inflamatorio del seno cavernoso y consiste en una oftalmoplejía dolorosa; sin embargo, este síndrome se caracteriza por presentar inflamación orbitaria y un incremento del tamaño de los músculos extraorbitarios.^(4,7)

En general la clínica es muy útil para orientar el diagnóstico, sin embargo, se requiere de estudios de imagen especializados para determinar la causa y establecer un tratamiento.

El objetivo de la presentación de este caso clínico es cotejar la información que aporta la bibliografía actual con la presentación clínica de la patología en este caso en particular, así como enfatizar en los puntos clave del diagnóstico. La importancia de esta publicación radica en carencia de información debida a la baja incidencia de esta enfermedad y en las múltiples etiologías y diagnósticos diferenciales.

PRESENTACIÓN DEL CASO

Mujer de 44 años de edad quien inicia padecimiento actual aproximadamente 30 días antes de su diagnóstico, con dolor retroorbitario intenso en hemicráneo derecho acompañado de fotofobia, razón por la que acude al hospital de su localidad, donde es valorada y referida al servicio de oftalmología. Antes de la fecha de su cita, presenta una agudización del dolor con irradiación a la cara lateral del cuello, episodio que describe como un dolor pulsátil y compresivo, con sensación de expulsión del globo ocular. Posteriormente, presenta un cuadro de contracciones tónico clónicas acompañadas de dificultad respiratoria, sin pérdida de control de esfínteres, por lo que es llevada a una institución de salud donde se le diagnostica crisis hipertensiva, es estabilizada con antihipertensivos y dada de alta. Al siguiente día, presenta de nuevo el cuadro agudo de dolor retroorbitario derecho y se agrega ptosis palpebral del ojo ipsilateral, por lo que de nuevo acude a una clínica de su localidad en donde es ingresada.

El interrogatorio por aparatos y sistemas ofrece los siguientes datos: diplopía, visión borrosa durante el último mes de predominio en ojo derecho, dolor a la palpación y lagrimeo intenso ipsilateral, disminución de la agudeza visual de ambos ojos que mejora al reposo, fotofobia, dolor de la cavidad nasal derecha, dificultad para movilizar el cuello, lipotimia al cambio de posición (decúbiteo a bipedestación).

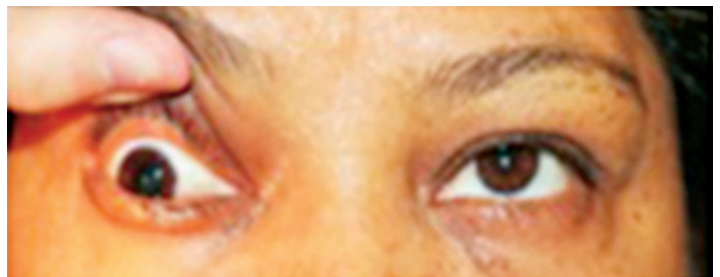

FIGURA 1. Ptosis palpebral de ojo derecho.

En cuanto a los antecedentes heredofamiliares se encontró: hermana con aneurisma cerebral en manejo en el tercer nivel de atención. Sin antecedentes personales no patológicos de relevancia. Antecedentes personales patológicos: hipertensión arterial sistémica recientemente diagnosticada.

Inspección: paciente femenino de edad aparente acorde con edad real, en actitud libremente escogida, orientada en tiempo, lugar y persona, cooperadora, ligeramente pálida, integra físicamente, presenta ptosis palpebral del ojo derecho (figura 1), anisocoria a expensas de midriasis derecha, el ojo ipsilateral presenta desviación de la mirada abajo y afuera, incapacidad de mirar hacia arriba y adentro e iridoplejía (figura 2), contractura muscular del cuello en mismo lado.

El diagnóstico presuntivo fue un daño al tercer par craneal completo por un probable aneurisma de la arteria comunicante posterior, por ser la causa más frecuente.

De acuerdo con el protocolo institucional se solicita una tomografía axial computarizada (TAC), la cual es reportada como normal, por lo que no se logra determinar la causa de la lesión. Posteriormente se solicita una imagen por resonancia magnética de cráneo con secuencias vasculares, donde se observa aneurisma pediculado dependiente de la arteria comunicante posterior derecha (figura 3).

DISCUSIÓN

La presentación clínica de una lesión completa del tercer par craneal es característica, sin embargo debido a las múltiples etiologías posibles es necesario realizar estudios de imagen para determinar la causa, y de ser posible, establecer un tratamiento. Cuando la clínica indica una lesión completa del tercer par craneal, lo primero a descartar son los aneurismas. Los principales factores de riesgo establecidos en los estudios epidemiológicos son: sexo femenino, la quinta década de la vida y la hipertensión arterial sistémica descontrolada, los cuales aumentan significativamente el riesgo de ruptura.^(8,9)

Con relación a los aneurismas intracraneales, cabe mencionar que tienen una tasa global anual de ruptura de entre 0.90 a 0.95%, y que la ruptura depende principalmente de tres factores: tamaño, ubicación y forma. Los aneurismas con un tamaño superior o igual a 7 mm tienen mayor probabilidad de ruptura. Los aneurismas ubicados en las arterias comunicantes anteriores y posteriores tienen mayor riesgo de ruptura independientemente de su tamaño; en cuanto a la forma los irregulares son los más susceptibles de romperse.⁽⁸⁾

Algunos estudios demuestran que la prueba de mayor sensibilidad es la panangiografía, la cual se ha demostrado detecta hasta

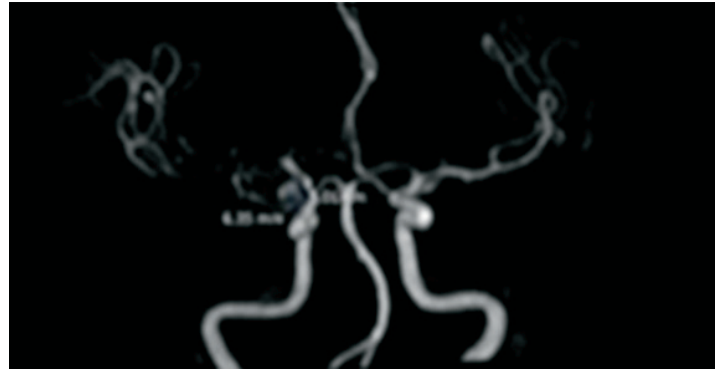


FIGURA 3. Aneurisma de la arteria comunicante posterior derecha, diámetro rostrocaudal 6.35mm y diámetro laterolateral 5.01mm.

100% de los aneurismas, con una exactitud en el tamaño de 92%. El siguiente estudio en utilidad es la angiotomografía, que detecta 96% de los aneurismas y una exactitud del tamaño de 84%.⁽¹⁰⁾ Sin embargo, las Guías de Práctica Clínica no recomiendan como primera opción la panangiografía debido a que es un método invasivo, que requiere mucho tiempo, tiene múltiples complicaciones y requiere anestesia, por lo tanto la angiotomografía pasa a ser el estudio de elección.⁽¹¹⁾

En este caso, a pesar de los múltiples diagnósticos diferenciales, el cuadro clínico es característico de lesión compresiva, y la iridoplejía hace pensar en un aneurisma. Por clínica y frecuencia de presentación debe pensarse en un aneurisma de la arteria comunicante posterior, ya que más de 90% de los aneurismas de las comunicantes posteriores son los causantes de la parálisis oculomotora.⁽⁹⁾

En el presente caso, la TAC permitió descartar lesiones ocupativas o una hemorragia subaracnoidea. La angioresonancia permite visualizar claramente la presencia del aneurisma; sin embargo, no es del todo exacta la ubicación. El dictamen final del radiólogo apuntó a que el aneurisma se encontraba en la arteria comunicante posterior, cerca de su unión con la arteria cerebral media.

CONCLUSIÓN

La falta de información sobre la lesión completa del tercer par craneal, aunada a las múltiples patologías que pueden condicionarla, convierten a esta enfermedad en un reto diagnóstico para el médico, sobre todo en el primer nivel de atención. Por esto es necesario documentar los casos y generar conocimiento que permita orientar sobre las conductas de abordaje, ya que tener un diagnóstico temprano puede dar más tiempo al paciente y al personal médico para la toma de decisiones sobre las medidas terapéuticas o preventivas de complicaciones mayores.

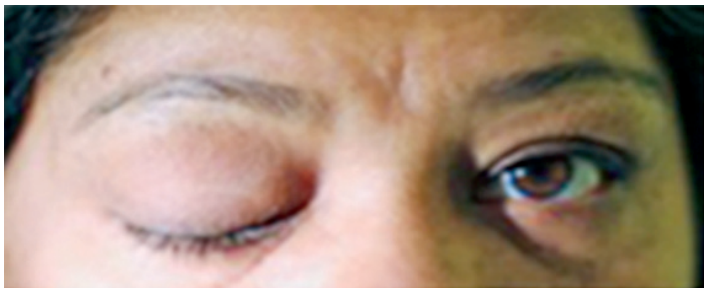

FIGURA 2. Anisocoria a expensas de midriasis del ojo derecho, desviación de la mirada hacia abajo y afuera e iridoplejía ipsilateral.

REFERENCIAS BIBLIOGRÁFICAS

1. Pozo-Alonso AJ, Pozo-Lauzán DR, Hernández-Meilán M, Sayú-Stewart JM. Parálisis criptogénica del tercer par craneal. *Rev Cubana Pediatr [revista en línea]*. 2013 Jun; 85(2): 252-257. [Acceso 07-10-2014]. Disponible en: http://scielo.sld.cu/scielo.php?script=sci_arttext&pid=S0034-75312013000200012&lng=es
2. Snell, Richards S. Los núcleos de los nervios craneales, sus conexiones centrales y su distribución. *Neuroanatomía Clínica*. 6ª. Ed. Buenos Aires. 2007. p.357 -369.
3. Bakken SM, Dorman M, Ferraro FM, Pappolla A, et al. Anatomía aplicada de las estructuras neurovasculares de la base del cráneo. *Rev. Arg. Anat. Onl. [revista en línea]*. 2011; 2(4): 112 – 117. [Acceso 07-10-2014]. Disponible en: [http://www.anatomia-argentina.com.ar/RevArgAnatOnl-2011-2\(4\)-p112-117-neuro-bakken-full.pdf](http://www.anatomia-argentina.com.ar/RevArgAnatOnl-2011-2(4)-p112-117-neuro-bakken-full.pdf)
4. Ropper AH., Brown RH. Trastornos de los movimientos oculares y la función pupilar. *Neurología de Adams y Víctor*. 9ª ed. México: D. F. p. 222- 244.
5. Roig-Arnall C. Neuropatías craneales. En: Pascual-Gómez J. *Tratado de neurología Clínica*. 1ª ed. España: Barcelona. 2008. P. 719-738. [Acceso 07-10-2014]. Disponible en: http://www.imedicinas.com/pfw_files/cma/pdffiles/Pascual-Neurologia/31.PASCUAL_719_740.pdf
6. Diyora B, Nayak N, Kukreja S, Kamble H. Sudden onset isolated complete third nerve palsy due to pituitary apoplexy. *Rev. Oman J Ophthalmol [revista en línea]*. 2011 Jan-Apr; 4(1): 32–34. [Acceso 31-10-2014]. Disponible en: <http://www.ncbi.nlm.nih.gov/pmc/articles/PMC3110446/>
7. Torales M, Noel-Olivera M, Olazarri A, Dufrechou C. Oftalmoplejía dolorosa, un desafío diagnóstico: a propósito de un caso clínico de Tolosa Hunt. *Arch Med Interna* 2012; 34(2):60-63 [Acceso 07-10-2014]. Disponible en: <http://132.248.9.34/hevila/Archivosdemedicinainterna/2012/vol34/no2/5.pdf>
8. Dres-Morita A, Kirino T, Hashi K, et al. Evolución natural del aneurisma cerebral sin ruptura. *Intramed [Internet]*. [Acceso 31-10-2014]. *N Engl J Med* 2012; 366:2474-82. Disponible en: <http://www.intramed.net/contenido/ver.asp?contenidoID=76622>
9. Companioni-Rosildo J, Perez-Ferreira M, Álvarez-Rodríguez A, Cristóbal-Acuña J. Aneurismas intracraneales. *Sancti Spiritus*. 2005 - 2010. *Gaceta Médica Espirituana [revista en línea]* 2011; 13(3). [Acceso 06-11-2014]. Disponible en: [http://www.bvs.sld.cu/revistas/gme/pub/vol.13.\(3\)_05/p5.html](http://www.bvs.sld.cu/revistas/gme/pub/vol.13.(3)_05/p5.html)
10. de la Cruz de Oña A, Pons-Porrata LM., Espinosa Y., González-Ferro Y. Concordancia diagnóstica de la angiografía y la angiografía carotídea en los aneurismas cerebrales. *MEDISAN [revista en línea]*. 2013 Ene ; 17(1): 140-147. [Acceso 06-11-2014] Disponible en: http://scielo.sld.cu/scielo.php?script=sci_arttext&pid=S1029-30192013000100017&lng=es.
11. Catálogo maestro de guías de práctica clínica: IMSS-432-11. Secretaría de Salud. [Acceso 06-11-2014]. Disponible en: http://www.cenotec.salud.gob.mx/descargas/gpc/CatalogoMaestro/441_GPC_Toxicidad_ocular/GRR_Toxicidad_ocular_cloroquina.pdf Guía de Referencia Rápida: Detección Diagnóstico, Tratamiento y Pronóstico del Aneurisma Cerebral sin Ruptura. Gobierno Federal. México.